AUS DER MEDIZIN. KLINIK (DIR.: PROF. DR. O. NAEGELI) UND DEM RÖNTGEN-INSTITUT AM KANTONSSPITAL ZÜRICH (LEITER: PRIV.-DOZ. DR. H. R. SCHINZ).

DIAGNOSE DER PATHOLOGISCH-ANATOMISCHEN FORM

der

LUNGENTUBERKULOSE IM RÖNTGENBILDE

INAUGURAL-DISSERTATION

ZUR

ERLANGUNG DER DOKTORWÜRDE

DER

MEDIZINISCHEN FAKULTÄT DER UNIVERSITÄT ZÜRICH

VORGELEGT

VON

ERNST RUDOLF MEIER

VON OTELFINGEN (KANTON ZÜRICH)

GENEHMIGT AUF ANTRAG VON HERRN PROF. DR. OTTO NAEGELI

GEORG THIEME / VERLAG / LEIPZIG 1926

FORTSCHRITTE AUF DEM GEBIETE DER RÖNTGENSTRAHLEN,
Band XXXIV, Heft 4.

R. UNIV.
BIBLIOTHEEK
LEIDEN

A. Einleitung.

Die Lungentuberkulose ist eine Krankheit, die ein ständiges Zusammenarbeiten von Pathologen, Internisten, Chirurgen und Röntgenologen verlangt, hauptsächlich seit der Zeit, da man angefangen hat, die von pathologisch-anatomischer Seite aufgestellten Formen der Lungentuberkulose auch intra vitam zu diagnostizieren und daraus für die Therapie und die Prognose praktisch wichtige Schlüsse zu ziehen.

Der Kliniker hat immer versucht, das mannigfaltige Bild der Lungentuberkulose nach verschiedenen Verlaufsformen zu klassifizieren. Schon Laennec und später A. Fraenkel und L. Bard haben den klinischen Formen pathologisch-anatomische Veränderungen zugrunde gelegt.

Aber erst ziemlich spät ist man dazu gekommen, für den Kliniker bedeutungsvolle Einteilungsprinzipien anzunehmen. Dabei aber hat man weniger den qualitativen Veränderungen als den quantitativen Bedeutung zugemessen, und so ist Turban zu seinem bekannten Schema gekommen, das heute noch mancherorts gebraucht wird. Der Pathologe aber ist selbstverständlich geneigt, eher nach qualitativen Gesichtspunkten einzuteilen. Es ist das Verdienst von Ranke, darauf hingewiesen zu haben, daß sich die Tuberkulose einteilen läßt in drei Stadien, ähnlich wie die Syphilis, nachdem Ghon uns schon mit dem Primärherd bekanntgemacht hatte, dem ersten Lungenherde des kleinen Kindes mit der Erkrankung der zum Herde gehörigen Lymphbahnen und Lymphdrüsen.

Das dritte Stadium Rankes war es dann, das noch eine nähere Einteilung verlangte. Darum bemüht haben sich besonders Fraenkel und Albrecht; doch ihre Einteilungsprinzipien erlangten nicht allgemeine Anerkennung, und ebenso ergeht es der Schminkeschen Einteilung. Aschoff hat den alten Streit wieder aufgenommen, und seinen Anregungen verdanken wir die Arbeiten von Nicol. Es ist bekannt, daß schon Virchow und später Orth die Lungentuberkulose eingeteilt haben 1. in eine produktive Form und 2. in eine exsudative Form. Dieser Einteilungsgedanke wurde von der Aschoffschen Schule übernommen und ausgebaut, und so teilt Nicol ein in:

a) azinös-nodöse Lungentuberkulose,

b) nodös-käsig-bronchopneumonische Lungentuberkulose.

Die azinös-nodöse entspricht der produktiven Orths, und dessen exsudativer Form die nodös-käsig-bronchopneumonische.

Diese sämtlichen Formen können nach Nicol kombiniert sein mit ausgedehnten Bindegewebsprozessen, namentlich Bindegewebswucherungen, und diese Formen bezeichnet er als zirrhotische Phthise (auf den Streit Phthise—Lungentuberkulose gehe ich in meiner Arbeit nicht ein).

Nach Nicol soll bei jeder Einteilung der Lungentuberkulose berücksichtigt werden: 1. die Quantität der Ausbreitung und die Lokalisation, 2. die Qualität der Prozesse und damit die pathologisch-anatomische Grundlage, und 3. die Prognose. Nicol kommt bei seiner Arbeit zum Schlusse, daß der Grundprozeß, also die produktive oder die exsudative Form, das Feld meist beherrschen und die Begleiterscheinungen in den Hintergrund drängen.

So komme ich zu der grundlegenden Frage, ob überhaupt eine Trennung in exsudative und produktive Formen möglich sei. Die Antwort fällt verschieden aus. Im allgemeinen läßt der Kliniker eine Trennung zu, während hingegen der Pathologe eine Scheidung in vorwiegend exsudative und vorwiegend produktive Formen weniger gelten läßt. Und doch ist es die pathologisch-anatomische Form, die entscheidend ist für die Prognose und Therapie, sowie für den Verlauf der Lungentuberkulose. Der Internist wie der Chirurg lassen ihr therapeutisches Handeln bestimmen durch eine sichere pathologisch-anatomische Diagnose. Harms hält die Möglichkeit der Unterscheidung von exsudativen, produktiven und rein chirurgischen Prozessen erwiesen, ebenfalls Ulrici, Kaestle kommt zum Schlusse, daß es rein proliferierende (produktive) und rein exsudative Formen im Ablauf der gewöhnlichen Lungentuberkulose nicht gibt. Marchand betont die prognostische Verschiedenheit der vorwiegend exsudativen und vorwiegend proliferativen Tuberkuloseformen, hält aber ihre Trennung im jeweils gegebenen Falle für unmöglich. Benda betont die Seltenheit reiner Formen und F. Klemperer fand in seinem Beobachtungsmaterial drei Viertel aller Tuberkulosefälle gemischt und konnte nur ein Viertel der Fälle in überwiegende Formen in der oder jener Richtung (exsudativ oder produktiv) unterscheiden. Er lehnt deshalb den Versuch der Unterscheidung der Formen besonders in Frühfällen ab, ebenso Aßmann. Strümpell leugnet den klinischen und didaktischen Wert der Unterscheidung der Lungentuberkulose in produktive und exsudative Formen.

Von anderer klinischer und pathologisch-anatomischer Seite aber wird erklärt, daß der prognostische Gegensatz: produktive Form — Heilung, exsudative Form — fortschreitender Zerfall, zu einer praktischen Scheidung der Lungentuberkuloseformen führen müsse; daß diese Scheidung intra vitam durch Heranziehung aller uns zur Verfügung stehender diagnostischer Behelfe auch möglich sei, wird betont. Jaksch-Wartenhorst betont, daß die meisten Fälle Mischformen seien, die indurativ-zirrhotischen Formen hingegen diejenigen, die am häufigsten rein vorkommen. Staub-Oetiker verlangt, daß wir uns heute nicht mehr mit der einfachen Diagnose Lungentuberkulose begnügen, sondern daß wir versuchen, schon intra vitam die pathologisch-anatomische Form der Krankheit festzustellen. Wir müssen zu differenzieren suchen zwischen den beiden großen Gruppen der exsudativen und produktiven Tuberkulosen, wir müssen die miliare Form erkennen und die Ausgänge der Tuberkulose, d. h. den Zerfall und die Kavernenbildung einerseits, die Bindegewebsbildung, Verkalkung und Heilung anderseits. Die richtige Erkennung dieser Zustände ist von größter Wichtigkeit für die Prognosestellung und oft von entscheidender Bedeutung für unser therapeutisches Handeln. Ebenso betonen Gräff und Küpferle die richtungsgebende Bedeutung des anatomischen Charakters des Krankheitsvorganges für die Prognose und das therapeutische Handeln.

Eine sehr große Bedeutung legen namentlich die Chirurgen der pathologisch-anatomischen Trennung in exsudative und produktive Formen bei, so z. B. Sauerbruch und sein Schüler Brunner: Von großer Bedeutung im Hinblick auf die Eignung einer Lungentuberkulose für die operative Behandlung ist aber nicht nur die Ausdehnung, sondern auch die pathologisch-anatomische Form der Erkrankung. Der Wert der Übertragung der pathologisch-anatomischen Befunde auf die klinische Vorstellung liegt darin, daß mit der anatomischen Diagnose die Prognose mehr oder weniger klargelegt wird. Dies gilt in ganz besonderer Weise auch für die Beurteilung einer Lungentuberkulose im Hinblick auf die operative Behandlung. Eine möglichst genaue pathologisch-anatomische Diagnose bildet die Grundlage für eine gewissenhafte Indikationsstellung und bewahrt vor großen Enttäuschungen bei der chirurgischen Tuberkulosebehandlung. So hatte Brunner bei 67 vorwiegend produktiven Lungentuberkulosen im Anschluß an die extrapleurale Thorakoplastik nur 10% Früh- oder Spättodesfälle, gegen 43% bei 49 exsudativen Phthisen.

Zur Erkennung dieser pathologisch-anatomischen Formen beziehen wir uns erstens einmal auf die klinische Beobachtung, wobei vor allem die Inspektion, dann aber auch die Per-

kussion und Auskultation eine große Rolle spielen, Fieber — und Puls — sowie Respirationstabelle und Sputumuntersuchungen. In den letzten 15 Jahren bekommen auch die Röntgenaufnahmen des Thorax immer größere Bedeutung, namentlich da, wo eine sichere Unterscheidung der exsudativen und produktiven Form verlangt wird.

Staub-Oetiker mißt ihnen für die Feststellung der Diagnose und des Umfanges der Lungentuberkulose im zweiten oder dritten Stadium (Turban) eine sekundäre Bedeutung zu, doch fällt den Röntgenstrahlen eine wichtige Rolle zu, wenn es sich darum handelt, die pathologisch-anatomische Form der Tuberkulose festzustellen. Gräff und Küpferle schreiben: Wenn es gelingt, die grundsätzlich verschiedenen Reaktionserscheinungen der produktiven und exsudativen Lungentuberkulose schon am Lebenden aus den Schattenbildungen des Röntgenbildes zu erkennen, so liegt darin ein wichtiger Fortschritt für die prognostische sowohl wie für die therapeutische Beurteilung des Einzelfalles. Turban hat gelegentlich einer Diskussion über die Bedeutung des Röntgenverfahrens für die Diagnose der beginnenden Tuberkulose die Ansicht ausgesprochen, daß man mit Hilfe des Röntgenverfahrens wohl zu einer Differenzierung der pathologisch-anatomischen Arten der Lungentuberkulosen gelangen werde, wie sie durch physikalische Untersuchungsmethoden nicht möglich sei. Kaestle faßt seine Erfahrungen über den diagnostischen Wert des Röntgenverfahrens bei Lungentuberkulose, speziell der Spitzentuberkulose, folgendermaßen zusammen:

Was an Abweichungen perkutorisch feststellbar ist, ist röntgenologisch ohne weiteres zu erkennen.

Wegen geringen Umfanges, geringer Dichte oder größerer Tiefenlage nicht mehr perkutierbare Lungeninfiltrate lassen sich noch — bis auf individuell wechselnde Mindestgrößen herab — röntgenologisch feststellen. Der Perkussion ist die Röntgenmethode überlegen, abgesehen vielleicht von der Möglichkeit des Nachweises dünner pleuritischer Auflagerungen.

Lungenspitzen mit auskultatorisch persistenten Veränderungen erweisen sich auch auf der Platte meist als krank. Nur selten findet man suspekten Spitzenkatarrh für einige Zeit ohne Plattenbefund.

Häufig aber sieht man röntgenologisch deutlich krankhafte Veränderungen bei klinisch völlig negativem Lokalbefund.

Ohne die klinischen Methoden zu unterschätzen, kommt Kaestle bei einem allgemeinen Vergleich zu einer hohen Bewertung der Röntgenmethode für den Nachweis von Lungenveränderungen. Er gibt aber zu, daß man im gegebenen Fall häufig nicht in der Lage sei, z. B. von einem einzelnen kleinknotigen Herd in der Lunge mit Sicherheit zu sagen, ob er einen pneumonischen Herd oder einen proliferierenden Tuberkel zur Grundlage habe. Frieß setzt unter den physikalischen Untersuchungsmethoden das Röntgenverfahren an erste Stelle, denn mit hinreichender Sicherheit sei die Diagnose der pathologisch-anatomischen Form möglich. Brunner hält die Röntgenmethode als das wertvollste Verfahren zur Erkennung der anatomischen Form der Tuberkulose am Lebenden.

Erst nach Abschluß meiner Untersuchungen konnte ich mir die Arbeit von Ziegler verschaffen, der im Gegensatz zu den meisten anderen Autoren das Röntgenverfahren für Erkennung der pathologisch-anatomischen Form der Lungentuberkulose ablehnt, da es ja nicht einmal dem Pathologen möglich sei, weder makroskopisch noch mikroskopisch eine Trennung in vorwiegend exsudative oder produktive Form durchzuführen, weil alles Mischformen seien. Aus diesem Grunde hält er die modernisierte Turban-Gerhardtsche Stadieneinteilung bei.

Priv.-Doz. Dr. H. R. Schinz, der Leiter des Röntgeninstitutes am Kantonsspital in Zürich, bat mich, nach der Lektüre des Werkes von Gräff und Küpferle die Resultate dieser Autoren an dem Material des Zürcher Institutes zu prüfen, da uns die Schlußfolgerungen

von Gräff und Küpferle an einem ausgewählten Material zu optimistisch schienen und wir der Ansicht waren, daß namentlich das Vorkommen von Mischformen zu wenig betont sei.

Meine Aufgabe ist es deshalb, nachzuprüfen, ob sich an Hand der Röntgenaufnahmen eine Trennung in die beiden pathologisch-anatomischen Hauptformen, also in produktive und exsudative Lungentuberkulose, durchführen lasse, oder ob die Mischformen überwiegen. Diese Aufgabe kann ich nur durchführen, wenn ich an demselben Falle die Resultate des Röntgenologen mit denjenigen des Pathologen und Internisten vergleiche. Ich habe deshalb an zirka 100 nicht ausgewählten Fällen, von denen die Hälfte etwa nach einem Klinikaufenthalt von weniger als 2 Monaten ad exitum kamen, die andere Hälfte nach 4 Monaten gebessert entlassen wurden oder noch weiter auf der Klinik verblieben, erst ohne nähere Kenntnis des Falles die röntgenologische Diagnose gestellt, dann mit dem Sektionsbefund verglichen und mit der klinischen Diagnose.

Um die Einteilungsbeschreibung zu erleichtern, halte ich mich, was das Röntgenbild anbelangt, an die Kriterien, die uns Gräff und Küpferle, sowie Jaksch-Wartenhorst gegeben haben, was das pathologisch-anatomische Bild anbelangt, an Aschoff und Nicol, und in der klinischen Bewertung folge ich der Rombergschen Schule.

B. Diagnose der vorwiegenden Form der Lungentuberkulose im Röntgenbild durch die Autopsie und die klinische Beobachtung (Testbilder).

I. Röntgenologische Diagnose.

a) Produktive Form.

Im Röntgenbilde zeigt die produktive (knotig-proliferative) knötchenförmige azinös-nodöse Tuberkulose unregelmäßig geformte, teils längliche, teils rundliche, oft rosettenartig begrenzte, untereinander gut abgrenzbare Herdschatten, die mehr oder weniger dicht stehen. Das Zentrum der einzelnen Herde selbst zeigt seiner Induration oder Verkäsung wegen stärkere Verschattung, so besitzt jeder Herd einen leichten Schattenhof. Diese Herde sind gegenüber den Knötchen der hämatogenen Miliartuberkulose in der Regel gut zu unterscheiden, die im Röntgenbilde alle runde Formen zeigen, aber von verschiedener Größe sind. Nur dasjenige Bild wird diagnostische Schwierigkeiten bieten, bei dem die miliaren Herde in azinös-produktive Knötchen ausgewachsen sind.

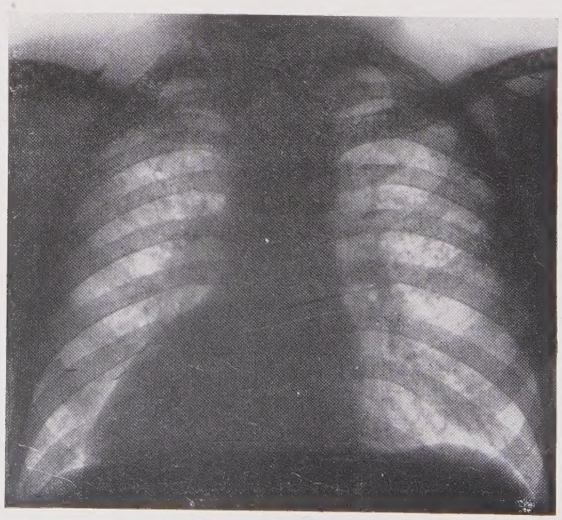

Abb. 1. Sig. 10598/25, 30 Jahre alt. In beiden Lungenfeldern runde und rosettenförmige, scharf begrenzte Herde. Typus der azinös-nodösen, also produktiven Form.

b) Exsudative Form.

Die Herde der exsudativ-lobulär-lobären Lungentuberkulose geben größere Schatten. Auch sind sie unregelmäßig begrenzt, zeigen einen Herd von größerer Dichtigkeit (Verkäsung) und einen allmählich sich aufhellenden Schattenhof, der oft in den Schattenhof (mit Exsudat gefüllter Lobulus) eines benachbarten Herdes übergeht. So bekommt das Röntgenbild der exsudativen Form der Lungentuberkulose ein verschwommenes, verwaschenes Aussehen. Die azinös-exsudativen Herde sind gegenüber den azinös-produktiven Herdbildungen an ihrer Größe zu unterscheiden, doch muß dabei bemerkt werden, daß das Exsudat im Schattenhof des exsudativen Herdes vorgetäuscht werden kann durch die Hyperämie der Umgebung eines produktiven Herdes.

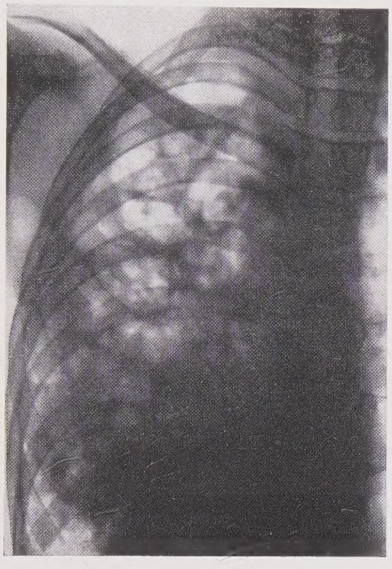

Abb. 2. Sig. 7328/24, 16 Jahre alt. Multiple Kavernen im linken oberen und mittleren Lungenfelde. Im unteren Lungenfelde intensive in den Herzschatten übergehende Verschattung. Typisches Bild der exsudativen Form.

c) Die indurativ-zirrhotische Form.

Das Röntgenbild dieser Form stellt sich dar als eine Summe von Teilerscheinungen:

1. Ausheilungsvorgängen in produktiven oder exsudativen Herden,
2. Atelektasen und Kollaps des die indurierten Herde umgebenden Lungengewebes und
3. vikariierendes Emphysem in der Umgebung der indurierten und atelektatischen Lungenabschnitte.

So bekommt das Bild der indurativen Form einen außerordentlich bunten Aspekt: kleinere und größere, unscharf begrenzte Schatten um dichte Herdschatten herum. Diese Herdschatten entsprechen meist dem hyalinisierten Narbengewebe der produktiven Herde, daneben streifig fibröse Narbenzüge, von den herdförmigen Schattenbildungen ausgehend. Fleckige trübe Schattenbildungen in der Umgebung der indurierten Herde rühren her vom Kollaps und der Atelektase des sie umschließenden Lungengewebes. Das vikariierende Emphysem wiederum führt zu Aufhellungen. Herz und Gefäße sind oft durch Narbenzug aus ihrer normalen Lage verzogen, die Trachea liegt meist ebenfalls nicht medial, sondern weicht lateral der Halswirbelsäule ab.

Alle diese drei Formen können durch Kavernen kompliziert sein. Die Kavernen der produktiven Form haben glatte Wandungen und sind im Röntgenbilde an den scharfen Abgrenzungen gegen die Umgebung hin zu erkennen. Die Kavernen bei exsudativen Formen als Aufhellungen und starken Verschattungen erkenntlich, zeigen entsprechend dem anatomischen Zerfall von Käseherden unregelmäßige, unscharfe Begrenzungen, mehr zackige Formen, und die Aufhellung im Röntgenbilde ist weniger deutlich als die der rein fibrösen Kaverne der produktiven Form. Kavernen bei indurativ-zirrhotischen Prozessen

geben im Röntgenbilde unregelmäßig begrenzte, scharfe Aufhellungen und in ihrer Umgebung Stränge fibrös-vernarbten Lungengewebes, die zu Verziehungen der Herde führen.

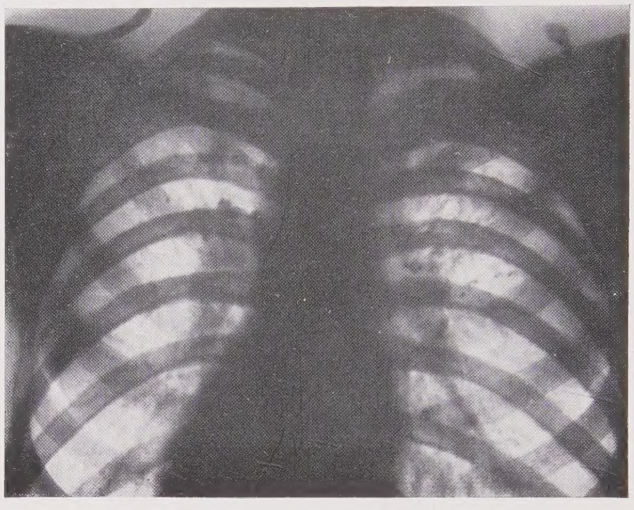

Abb. 3. Sig. 4288/23, 33 Jahre alt. Große glattwandige Kavernen in beiden oberen Lungenfeldern. Verkalkungsherde in beiden Hili und in beiden oberen Lungenfeldern. Trachea nach rechts verzogen. Typisch indurativ-zirrhotische Form.

II. Pathologisch-anatomische Diagnose.

a) Produktive Form.

Pathologisch-anatomisch gibt die produktive Lungentuberkulose folgendes Bild: Zerstreute derbe kleine, teils einzeln, teils in Gruppen stehende Herde von grauer bis graugelblicher Farbe setzen sich gegen die gesunde Umgebung ziemlich scharf ab. Die Schnittfläche ist teils rund, teils länglich kolbenförmig, öfters aber kleeblattförmig. Die meisten dieser Herde sind stecknadelkopfgroß, ihre Umgebung ist gut lufthaltig und zeigt normales Lungengewebe. Kavernen sind bei dieser Form selten, sie zeigen derb fibrös glatte Wandungen.

b) Exsudative Form.

Die Größe dieser Herde schwankt sehr. Wir finden stecknadelkopfgroße bis lobäre Herde, selbst ganze Lungen können pathologisch umgewandelt sein ohne dazwischenliegendes gesundes Lungengewebe, je nachdem der Herd azinös-exsudativ, lobulär oder lobär ist, oder als käsige Pneumonie ganze Lungenlappen oder Lungen ergriffen hat. Das Zentrum dieses Herdes ist käsig erweicht, die Umgebung zeigt reichliche Exsudation, das Gewebe selbst ist wenig bluthaltig und zwischen den einzelnen Herden nur in geringem Maße lufthaltig. Um die Käseherde herum findet man oft gelatinös-pneumonische Zonen. Zudem erweisen sich diese exsudativen Herde reich von Kavernen durchsetzt, die häufig miteinander kommunizieren, bisweilen in Bronchien einmünden und von Blutgefäßen durchzogen sind, die Anlaß zu Höhlenaneurysmen geben können. Die Kavernenwandungen sind unregelmäßig bröckelig und oft von ulzerierten Knötchen besetzt.

c) Zirrhotische Form.

Diese Form kann sein ein Endstadium

1. einer anfangs produktiv oder
2. exsudativ verlaufenden Lungentuberkulose.

Das Lungengewebe erweist sich ausgedehnt von narbigen Bindegewebszügen durchsetzt, die azinösen Herde sind klein, von grauweißer Farbe und derb. Öfters findet sich schiefrige Indu-

ration in der Umgebung dieser Herde, zusammengesunkenes, atelektatisches Lungengewebe und an anderen Stellen wieder vikariierendes Emphysem. Die Zirrhose wiederum führt zu Verziehung der Trachea, der Gefäße, des Herzens und des Mediastinums. Häufig findet man mit der zirrhotischen Form zusammen Zeichen einer abgelaufenen Pleuritis tuberculosa als dicke, bindegewebige Schwarten. Die Kavernen bei diesen Formen haben meist verdickte fibröse glatte Wandung und sind der umliegenden narbigen Verwachsungen wegen verzogen.

III. Klinische Diagnose.

a) Produktive Form.

Diese Form braucht Monate zu ihrer Ausbildung und verläuft lange ohne jegliche Symptome. Die Auswurfmengen sind gering, Tuberkelbazillen nicht immer nachweisbar, und auch der Hustenreiz ist nicht stark. Fieber besteht meist nicht, in der Mehrzahl der Fälle konstatiert man subfebrile Temperaturen. Die Nachtschweiße sind gering, und ebenso findet man nur leichte Gewichtsabnahme. Entsprechend dem häufigsten Ausbreitungsgebiete bestehen meist Spitzendämpfungen oder leichte Dämpfungen über den oberen Lungenfeldern, doch brauchen diese nicht immer nachweisbar zu sein. Das Atemgeräusch ist meist verändert, wir hören oft verschärftes Vesikuläratmen, meist aber leises Vesikuläratmen, rauhes Atmen oder seltener Bronchialatmen. Die Rasselgeräusche sind klingend oder nicht klingend, die klingenden haben fein- bis mittelblasigen Charakter.

b) Exsudative Form.

Die exsudative Form, die sich ziemlich rasch entwickelt und meist bei jugendlichen Individuen vorkommt, macht auch klinisch deutlich nachweisbare Symptome. Die immer wiederkehrenden Klagen der Patienten sind: Müdigkeitsgefühl, schlechter Appetit, Abmagerung, Schweiße. Oft aber auch ist der Beginn stürmischer mit hoher Temperatur, und imponiert dann als Pneumonie oder in Zeiten von Epidemien als Grippe, bis dann der längere Verlauf auf die richtige Diagnose führt. Physikalisch sind die Erscheinungen ebenfalls deutlicher: Massivere Dämpfung, gemischtes bis bronchiales Atmen, reichlich klein- bis mittel-, bis großblasige Rasselgeräusche. Hohe abendliche Temperaturen und starke Remissionen am Morgen (ständige Fieberfreiheit schließt exsudative Formen aus, Bacmeister), kleiner frequenter Puls. Reichlich grünlicher Auswurf mit viel Tuberkelbazillen, im Urin Diazoreaktion häufig positiv. Sehr oft gesellen sich zu diesen Symptomen deutliche Kavernenerscheinungen.

c) Zirrhotische Form.

Die zirrhotisch-indurative Lungentuberkulose hat den längsten klinischen Verlauf und stellt ein Endstadium einer vorher exsudativen oder häufiger produktiven Lungentuberkulose dar. Ihr voraus geht zumeist eine Erkrankung von zweijähriger Dauer. So finden wir Klagen über von der Witterung abhängigen ziehenden Schmerzen in der Brust, die aber nicht mit Temperatursteigerungen einhergehen. Die kranken Thoraxpartien sind eingesunken und dehnen sich bei der Atmung weniger aus, die Interkostalräume sind verengt. Fieber konstatiert man nicht, höchstens subfebrile Temperaturen. Sputum ist nicht vorhanden oder dann nur in spärlichen Mengen, ebenso sind Tuberkelbazillen selten nachweisbar. Doch möchte ich darauf aufmerksam machen, daß nach Bacmeister ein Bazillennachweis niemals einen Schluß auf den pathologisch-anatomischen Charakter der Lungentuberkulose zuläßt.

Die Dämpfungen können schwach bis intensiv sein, und damit der Stimmfremitus normal oder abgeschwächt, je nachdem starke Verwachsungen der Pleura costalis mit den erkrankten Lungenpartien vorhanden sind. Das Atemgeräusch erweist sich als verschärftes Vesikuläratmen, laut oder leise ohne bronchialen Beiklang im Exspirium (Romberg). Die Rasselgeräusche fehlen meist ganz oder haben, wenn sie vorhanden sind, nichtklingenden Charakter.

Was die Fehlerquellen anbelangt, die zu einer falschen röntgenologischen Diagnose führen können und die in der Technik der Aufnahme, einem fehlerhaften Film oder aber hauptsächlich in einer falschen Deutung des Röntgenbildes liegen, z. B. der Verwechslung der Weichteilschatten des Halses oder Strumaknoten mit Spitzeninfiltraten, möchte ich auf die Arbeiten von Gräff und Küpferle, Jaksch-Wartenhorst und H. R. Schinz hinweisen. Im besonderen hebe ich die Schwierigkeit hervor, die ein produktiver Herd mit hyperämischer Randzone bieten kann, wenn man ihn von einem kleinen exsudativen Herde unterscheiden soll. Im anatomisch-pathologischen Bilde ist von einer Hyperämie nichts zu sehen, aber damit läßt sich ihre Anwesenheit intra vitam dennoch nicht von der Hand weisen. Ebenso ist es recht schwer, kleinere pleuritische Schwarten, die eine homogene Verschattung geben, von exsudativen oder auch zirrhotischen Herden auseinanderzuhalten. In solchen Fällen soll man ins Röntgenbild nicht zu viel hineinsehen wollen und das Unvermögen einer sicheren Diagnosestellung eingestehen. Sehr schwer ist die Beurteilung des Röntgenbildes ebenfalls bei Kyphoskoliosen.

Filme, die die Forderungen Bacmeisters: Die Spongiosa der Rippen soll eben noch sichtbar, der Wirbelschatten vom Herzschatten gerade verdeckt und eben noch erkennbar sein, nicht erfüllten, habe ich, um weitere Fehlerquellen auszuschalten, zur Beurteilung meiner Befunde nicht verwendet.

C. Besprechung der Gruppen und einzelner Fälle.

An den im Abschnitt B angeführten Kriterien gewertet, komme ich zu folgenden Ergebnissen:

Einen mit der Sektion und der klinischen Diagnose übereinstimmenden röntgenologischen Befund erhob ich bei 77 Fällen, davon waren

1. vorwiegend produktiv: 15 Fälle,
2. exsudativ: 43 Fälle,
3. indurativ-zirrhotisch: 5 Fälle.

Von den verbleibenden 14 Fällen waren 2 keine Tuberkulosen, 2 miliare Formen, und bei 10 Fällen, die ich weder zu den produktiven, noch exsudativen, noch zu den zirrhotischen Fällen einreihen konnte, stellte ich, weil ich exsudative und produktive Herde zugleich fand, die Diagnose Mischform.

Bei 24 Fällen widersprach der röntgenologische Befund dem Sektionsbefund und der klinischen Beobachtung. Es betrifft dies zum Teil atypische Fälle oder dann hauptsächlich Fälle, bei denen ich röntgenologisch entweder einen vorwiegend produktiven oder vorwiegend exsudativen Prozeß diagnostiziert hatte, und die sich dann als Mischformen erwiesen.

Von den zur Sektion gekommenen 50 Fällen waren 15 Mischformen, also rund ein Drittel der Fälle, 8 davon hatte ich röntgenologisch sicher diagnostiziert, und aus diesem Grunde kann ich nicht mit Gräff und Küpferle übereinstimmen, die behaupten, man finde im Röntgenbilde hauptsächlich entweder vorwiegend exsudative, vorwiegend produktive oder vorwiegend zirrhotische Formen. Diese Mischformen sind aber nicht erst am Sektionstisch zu erkennen, sie treten schon bei der klinischen Beobachtung hervor (die genauere Beschreibung überlasse ich dem Spezialisten), und auch der Röntgenologe ist imstande, diese Mischformen im Röntgenbilde zu erkennen.

Das Röntgenbild der Mischform läßt sich folgendermaßen beschreiben: Kleine, gut abgrenzbare, zum Teil runde, zum Teil rosettenförmige Schatten wechseln ab mit diffusen, unscharf begrenzten Verschattungen, die in ihrer Größe variieren und in andere Herde überfließen. Weder die exsudativen noch die produktiven Herde überwiegen in ihrer Zahl, wir erhalten so ein recht buntes Bild.

I. Durch die Sektion geprüfte Fälle.

a) Produktive Formen.

Nur ein Fall erwies sich bei der Sektion als vorwiegend produktiv (Nr. 51, Sig. 9055/22, 59 J. alt).

b) Exsudative Formen.

Röntgenologisch sicher diagnostiziert hatte ich 29 Fälle.

Beispiel: Fall 1, Sig. 7328/24, 16 J. alt. Figur 2, Testbild.

Anamnese: Familie mit Tuberkulose belastet. Im Frühjahr 1924 Husten, Fieber, Appetitlosigkeit, Kuraufenthalt im Lungensanatorium. Patient kommt von dort in elendem Zustand in die Klinik.

Lungenstatus: Dämpfung vorn über der rechten Spitze mit Bronchialatmen, unbestimmtes Atmen im 1. ICR. rechts, darunter Vesikuläratmen. Vereinzelte feinblasige, klingende Rasselgeräusche über der Spitze. Dämpfung links bis zur 3. Rippe, Bronchialatmen über der Spitze mit amphorischem Beiklang. Im 2. ICR. rauhes Atmen. Über der Dämpfung vereinzelte fein- bis mittelblasige klingende Rasselgeräusche. Hinten Dämpfung über der ganzen linken Lunge, am deutlichsten über der Spitze. Bronchialatmen mit amphorischem Beiklang, fein- bis mittelblasige Rasselgeräusche über der Spitze, darunter Bronchialatmen bis zur Lungengrenze, sowie fein- bis mittelblasige klingende Rasselgeräusche. Über der r. Spitze bis zum 5. Thorakalwirbeldorn Dämpfung, Bronchialatmen. Über den unteren Lungenpartien verschärftes Vesikuläratmen. Die Kavernensymptome über der r. Spitze werden deutlicher. Hektische Temperaturkurve. Sputummengen bis 350. Tuberkelbazillen positiv. Gewichtsabnahme. Exitus letalis am 19. 9. 24.

Röntgenbefund 25. 7. 24: Multiple Kavernen im linken obern und mittleren Lungenfeld. Grobe streifige Verschattung des linken mittleren Lungenfeldes. Das untere linke Lungenfeld ist kleinfleckig verschleiert. Im r. Lungenfeld diffuse Verschleierung durch bronchopneumonische Herde.

Sektionsbefund 20. 9. 24. Pathолog.-anatomische Diagnose: Pleuritis chron. fibrosa Chron. cav.-nodös-pneumonisch-käsige Lungentuberkulose. Befund: Die linke Lunge ist ausgedehnt mit der Pleura costalis verwachsen. Die r. Lunge frei. Im Oberlappen der linken Lunge eine Kaverne von 3 cm Größe, darunter eine größere von 6 cm. Die Kavernenwände sind nur zum Teil gereinigt. In der nächsten Umgebung dieser großen Kaverne finden sich kleinere Kavernen. Ebenso finden sich im Unterlappen zahlreiche, zum Teil konfluierende Kavernen, ihre Umgebung zeigt starke Verkäsung. Die Käseknötchen sind gruppenweise angeordnet. Im rechten Oberlappen ein Gewirr von kleineren konfluierenden Kavernen mit käsiger Masse als Inhalt, käsig getrübte Knötchen in Gruppen angeordnet. Mittel- und Unterlappen rechts zeigen ein ähnliches Bild.

Epikrise: Typischer Verlauf einer klinisch, röntgenologisch und pathologisch-anatomisch diagnostizierten exsudativen Lungentuberkulose bei einem jungen Mädchen.

c) Indurativ-zirrhotische Formen.

Röntgenologisch hatte ich diesen einzigen Fall nicht diagnostiziert, deshalb würde ich ihn richtiger bei den Fehldiagnosen einreihen.

Fall 56, Sig. 7591/22, 19 J. alt. Figur 4.

Anamnese: Ein Bruder starb an Lungenentzündung. Patientin war vor 6 Jahren immer müde und matt (Chlorose?). Vor 2 Jahren Husten, der immer stärker wurde. Temp. bis 38°. Nachtschweiße. Aufenthalt in einem Lungensanatorium von Sept. 1920 bis Juli 1921. Gebessert entlassen. Im Winter 1921/22 Verschlimmerung des Zustandes, Zunahme der Nachtschweiße und des Hustens, sowie des Sputums. Temp. bis 39°. Spitaleintritt 21. 3. 22.

Lungenstatus: Vorn links Dämpfung bis zur 2. Rippe. Rechts Spitzendämpfung. Links über der Dämpfung Bronchialatmen, klingende, mittelblasige Rg. Unter der Dämpfung rauhes Atmen bis zur 4. Rippe. Über den untern Lungenpartien links Vesikuläratmen, keine Rg. Rechts vorn über der Dämpfung gemischtes Atmen, darunter rauhes Atmen bis zur Lungengrenze, mittelblasige, klingende Rg. Hintere Lungengrenzen links auf der Höhe des 9. Thorakalwirbeldorns, rechts 10. Thorakalwirbeldorn. Beidseits 2½ cm verschieblich. Links Dämpfung bis auf die Höhe des 4. Thorakalwirbeldornes, Bronchialatmen, über der Spitze amphorisches Atmen, klingende Rg. Über dem Angulus scapulae rauhes Inspirium, gemischtes Exspirium, darunter Vesikuläratmen, vereinzelte mittelblasige, nichtklingende Rg. Rechts hinten Dämpfung bis zur Spina scapulae, Bronchialatmen, klein- und mittelblasige klingende Rg. Unter der Spina scapulae vesikuläres Inspirium und gemischtes Exspirium, mittelblasige, nichtklingende Rg. Hektische Temperaturkurve, Puls bis 150. Verschlechterung des Allgemeinbefindens. Sputum 50 bis 100. Tuberkelbazillen +, Diazo +. Exitus am 8. 5. 22.

Röntgenbefund 31. 3. 22: Ausgedehnte Infiltrationen rechts und links, links stärker. Links oben multiple Kavernen. Rechts interlobäre Schwarten zwischen Ober- und Mittellappen.

Sektionsbefund 9. 5. 22. Pathol.-anatomische Diagnose: Pleuritis chron. fibrosa duplex, Tb. cav. sin. Indurativpneumonie links. Schiefrige Induration der rechten Spitze. Tb. pulm. dext. Indurationspneumonie rechts. Befund: In der l. Spitze eine hühnereigroße Kaverne, 2 kleinere Kavernen im oberen Teil des Unterlappens, daneben kleinere, konfluierende, weiße, leicht erhabene Partien (Indurativpneumonie). Die rechte Lunge zeigt ein ähnliches Bild, aber keine Kavernen.

Epikrise: Die klinische Beobachtung hat eine schwere exsudative Tb. beider Lungen ergeben, die Sektion eine Tb. vorwiegend produktiv-indurativ-zirrhotischen Charakters. Das Röntgenbild sprach am ehesten für eine exsudative Form.



Abb. 4. Sig. 7591/22, 19 Jahre alt. Multiple Kavernen im linken oberen Lungenfeld. Das obere und mittlere linke Lungenfeld zeigen diffuse Verschattungen und Aufhellungen. Homogene Verschattung (Schwarte) im linken untern Lungenfeld, die in den Herzschatten übergeht. Rechtes Lungenfeld ebenfalls intensiv verschattet, etwas weniger als links. Röntgenbild einer exsudativen Form. Bei der Sektion ergibt der Fall aber vorwiegend indurativ-zirrhotische Form.

d) Mischformen.

Einige dieser 8 sicher diagnostizierten Fälle mögen für die Berechtigung einer Aufstellung dieser Gruppe sprechen.

Fall 23, Sig 7521/24, 29 J. alt. Figur 5.

Anamnese: Familienanamnese o. B. Mit 8 Jahren Lungenentzündung. Im Frühjahr 1924 Erkältung, hohes Fieber und starker Auswurf. Spitaleintritt am 12. 7. 24.

Lungenstatus: Spitzendämpfung rechts vorn, Bronchialatmen, fein- bis mittelblasige klingende Rg. Unterhalb der Dämpfung rauhes Atmen, fein- bis mittelblasige klingende Rg. Über der linken Lunge Vesikuläratmen. Hinten über der r. Lunge Dämpfung bis zum 7. Thorakalwirbeldorn, Bronchialatmen supraspinal, klingende, feinblasige Rg., infraspinal rauhes Atmen. Stimmfremitus über der Dämpfung +++. Leichte Spitzendämpfung links mit rauhem Atmen. Ausbildung von Kavernensymptomen über der r. Spitze, wiederholt Lungenblutungen mit Blutmengen bis zu 250. Im Sputum Tuberkelbazillen +. Temp. bis 40,5°. Gewichtsabnahme. Exitus am 20. 9. 24.

Röntgenbefund 6. 8. 24: Multiple Kavernen im r. Oberlappen, kleinfleckige Verschattung des r. Oberlappens. Im r. unteren Lungenfelde disseminierte kleinknotige Herde. Das linke Lungenfeld ist hell.

Sektionsbefund 21. 9. 24. Pathol.-anatomische Diagnose: Pleuritis chron. adhaesiva duplex. Chron.-nodös-kavernöse Lungen-Tb. mit schiefriger Induration der r. Spitze. Befund: Die r. Lunge ist an der Spitze und an ihrer Hinterfläche verwachsen. In der l. Lunge finden sich disseminierte, zahlreiche knotige Herde aus Gruppen von grauweißen Knötchen bestehend. Anthrakose in der Umgebung dieser Herde, die größten Herde finden sich im Unterlappen. In der r. Spitze zahlreiche

glattwandige Kavernen von 1—3 cm Größe, die zum Teil konfluieren. Ihr Inhalt dickflüssige gelbe trübe Masse. Die Umgebung der Kavernen ist schiefrig induriert. Im Mittellappen ebenfalls eine glattwandige Kaverne und zahlreiche azinös-nodöse Herde und vereinzelte käsige Knötchen. Über den Unterlappen zerstreut disseminierte zahlreiche Knötchengruppen.

Epikrise: Die klinische Beobachtung sprach für eine vorwiegend exsudative Form. Das Röntgenbild aber sprach eher für eine Mischform, die auch durch die Sektion bestätigt wurde.

e) Atypische Fälle und Fehldiagnosen.

6 von den 11 Fällen dieser Gruppe hatte ich röntgenologisch als vorwiegend exsudative Formen diagnostiziert. Die Sektion aber ergab eine Mischform. Hinzu kommt noch ein Fall, bei dem ich die röntgenologische Diagnose offengelassen hatte. Ein anderer Fall erwies sich bei der Sektion als vorwiegend exsudativ, bei einem weiteren Falle diagnostizierte ich im Röntgenbilde die atypisch sitzenden Kavernen nicht. Einmal stellte ich die Diagnose Miliar-Tb. im Röntgenbilde, und die Sektion ergab die Richtigkeit dieser Annahme. Ein weiterer Fall war durch ausgedehnte pneumokoniotische Prozesse kompliziert.

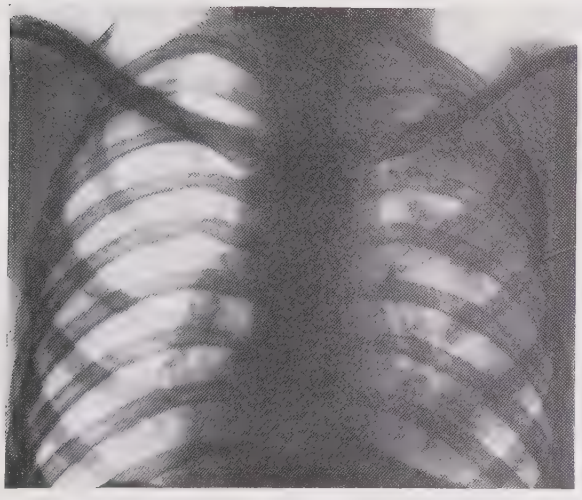

Abb. 5. Sig. 7521/24. 29 Jahre alt. Multiple Kavernenbildungen im rechten oberen und mittleren Lungenfeld. Kleine, teils scharf, teils unscharf begrenzte Herde im linken Lungenfeld. Mischform.

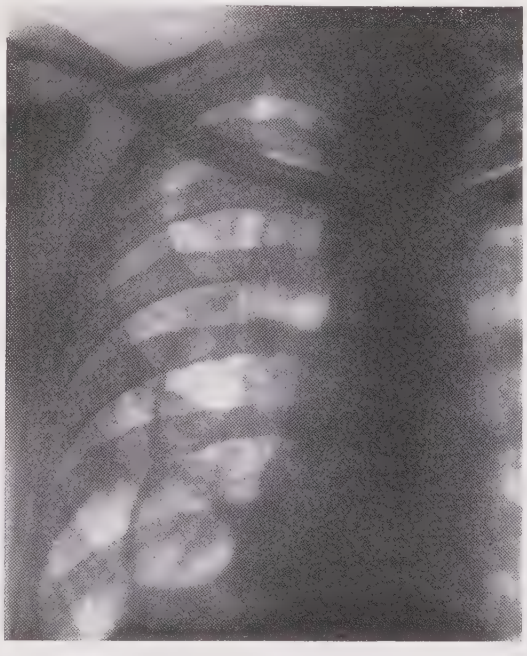

Abb. 6. Sig. 140/23, 21 Jahre alt. Exsudative Infiltrationsherde im linken oberen Lungenfeld. Im linken mittleren und unteren Lungenfeld mehrere Stränge, die röntgenologisch nicht genau diagnostiziert wurden und sich bei der Sektion als Kavernenwandungen erwiesen.

Fall 44, Sig. 140/23, 21 J. alt. Figur 6.

Anamnese: Keine Tb. in der Familie. Im Frühjahr 1922 Grippe, seither Husten, arbeitsfähig bis September. Im Juni 1922 blutiger Auswurf, im September Zunahme von Husten und Auswurf, Fieber bis 39°. Spitaleintritt 28. Sept. 1922.

Lungenstatus: Vorn rechts Dämpfung bis zur 4. Rippe, verschärftes Vesikuläratmen. Links Dämpfung bis zur 4. Rippe, Bronchialatmen, vereinzelt Pfeifen über der Spitze und der Infraklavikulargrube, unterhalb der Dämpfung gemischtes Atmen, keine Rg. Hinten rechts Dämpfung bis zum Angulus scapulae, gemischtes Atmen, unterhalb der Dämpfung vereinzelte, mittelblasige, nichtklingende Rg. Links hinten untere Lungengrenze beim 9. Thorakalwirbeldorn, unverschieblich. Schwache Dämpfung bis zum 7. Thorakalwirbeldorn. Über der Dämpfung Bronchialatmen. Im Bereiche des Angulus scapulae Tympanismus, amphorisches Atmen und großblasige Rg. Temperaturen bis 38,5°. Sputummengen bis 50, öfters blutartig. Tuberkelbazillen positiv. Gewicht konstant. Am 20. 2. 23 plötzlich profuse Blutung 500 ccm. Exitus.

Röntgenbefund 19. 1. 23: Ausgedehnte Infiltrationen im rechten obern Lungenfeld, kleinherdige Infiltration im mittleren und untern Lungenfeld, Infiltrationsherde im linken obern Lungenfeld, im mittleren und unteren Lungenfeld mehrere Stränge, die nicht genauer gedeutet werden können.

Sektionsbefund 21. 2. 23: Pathol.-anatomische Diagnose: Pleuritis fibrosa links, chron.-kav.-nodöse Tb. beider Lungen. Befund: Die linke Lunge ist an die Pleura diaphragmatica und im Bereiche des hintern Teiles des Unter- und Oberlappens flächenhaft mit der Pleura costalis verwachsen. Im Unterlappen der linken Lunge eine Kaverne von 8 : 6 : 4 cm mit einer Wand aus gelbem Gewebe und fibröser Abkapselung. Kommunikation dieser Kaverne mit dem Hauptbronchus des Unterlappens. Unterhalb dieser Kaverne findet sich eine kleinere Kaverne von 3 : 4 : 5 cm, ebenfalls mit fibröser Kapsel, daneben gelblichgraue Knötchen. Im Oberlappen eine Spitzenkaverne als Zentrum eines grauweißen gekörnten 2,5 : 3,5 cm großen Knotens. Über dem Oberlappen zerstreute, graugelbe Knötchen. In der Spitze des rechten Oberlappens findet sich eine fibröse, abgekapselte Kaverne, diffus zerstreute gelbliche Knötchen im Ober-, sowie im Mittel- und Unterlappen.

Epikrise: Klinisch wurden atypisch sitzende Kavernen im l. Unterlappen diagnostiziert, die röntgenologisch ohne Kenntnis des klinischen Befundes nicht gedeutet wurden, die aber durch die Sektion bestätigt wurden.

Fall 97, Sig. 6196/21, 21 J. alt. Figur 7.

Anamnese: Keine Tb. in der Familie. Im Juli 1921 Schmerzen in der Blinddarmgegend, kein Fieber. Hierauf war die Pat. gesund bis zum 17. 10. 21. Plötzliches Unwohlsein, starkes Schwächegefühl, Kopf- und Bauchschmerzen, Appetitlosigkeit, häufiges Erbrechen, Bettruhe. Am 26. 10. 21 keine Schmerzen mehr, aber große Müdigkeit, besonders bei Gedächtnisarbeiten. Seit 27. 10. delirierte Pat. beständig. Spitaleintritt 28. 10. 21.

Lungenstatus: Die wiederholte Lungenuntersuchung ergibt durchaus normales Atemgeräusch. Rg. fehlen. Temp. am 1. Krankheitstag 37,5°, Schwankungen bis 39°. Erst am Todestag Temperaturanstieg bis 40°, l. Puls bis 165. Stark beschleunigte Atmung. Ischuria paradoxa. Die Pat. muß katheterisiert werden. Bauchdecken- und Patellarsehnenreflexe sind nicht auslösbar. Fußsohlenreflex lebhaft, kernig positiv. Die Lumbalpunktion bringt keine Besserung. Exitus am 4. 11. 21.

Röntgenbefund 29. 10. 21: Beide Lungenfelder sind übersät mit stecknadelkopfgroßen und kleineren Herdchen, die rechte Spitze ist verdunkelt. Diagnose: Miliar-Tb. im Anschluß an alte rechtsseitige Spitzen-Tb.

Sektionsbefund 5. 11. 21. Pathol.-anatomische Diagnose: Tb. miliaris pulm. lienis, hepatis, renum et intestini. Befund: Beide Lungen zeigen auf Schnitt eine Unzahl graugelber miliarer Knötchen, kein makroskopisch sichtbarer älterer Prozeß an der Lunge.

Epikrise: Das Röntgenbild konnte den klinischen Verdacht der Miliar-Tb. bestärken. Bestätigung des Befundes durch die Sektion.

II. Klinisch geprüfte Fälle.

a) Produktive Formen.

Die Diagnose vorwiegend produktive Form stellte ich bei 14 Bildern, auch der klinische Verlauf stimmte damit überein.

Beispiele: Fall 102, Sig. 10 598/25, 30 J. alt. Figur 1, Testbild.

Anamnese: 1918 Grippe und Pneumonie. 1920 Therapie mit dem Friedmannschen Mittel. 1921 bis 1924 freies Intervall. 1924 Kehlkopf-Tb.

Lungenstatus März 1925: Leichte Dämpfung über den Spitzen, links hinten oben vereinzelte Rg., sonst unverändertes Atemgeräusch, kein Fieber, wenig Auswurf, Tuberkelbazillen positiv.

Röntgenbefund 16. 3. 25: Die Thoraxaufnahme zeigt eine doppelseitige typische kleinherdige fibröse Lungen-Tb., die an eine Miliar-Tb. erinnert. Zum Unterschied einer Miliar-Tb. aber sind diese Herde nicht immer rund begrenzt, sondern öfters rosettenförmig. Beispiel einer rein nodösen Lungen-Tb. ohne exsudative Begleitsymptome.

Epikrise: Diese Lungen-Tb., die klinisch beinahe gar keine Erscheinungen machte und deren klinische Diagnose große Schwierigkeiten bot, wurde erst durch das Röntgenbild mit Sicherheit diagnostiziert und ergab das typische Bild einer sehr langsam fortschreitenden, beidseitigen azinös-nodösen Lungen-Tb.

Fall 66, Sig. 8228/22, 26 J. alt. Figur 8.

Anamnese: Keine Tb. in der Familie. Anfang April 1922 Husten und Auswurf. Spitaleintritt am 10. Juli 1922.

Lungenstatus und Verlauf: Der Thorax ist im Verhältnis zur Größe des Pat. breit und stark gewölbt. Der epigastrische Winkel zirka 90°. Die r. Supraklavikulargrube ist eingesunken, der

Thorax starr. Kosto-abdominale Atmung, beide Thoraxhälften bewegen sich gleich gut. Lungengrenzen rechts vorn 5. Rippe, hinten beidseits 10. Thorakalwirbeldorn, rechts hinten 5 cm verschieblich, links etwas weniger. Links Spitzendämpfung. Über beiden Lungen vorn Vesikuläratmen und keine Rg. Über der l. Spitze hinten Vesikuläratmen, rauhes Atmen über den untern Lungenpartien und mittelblasige, nichtklingende Rg. Hinten über der r. Spitze vesikuläres Atmen, über der Skapula verschärftes Vesikuläratmen und über den untern Lungenpartien rauhes Atmen. Von der Spina scapulae an abwärts mittelblasige, nichtklingende Rg. Temp. stets unter 37°. Sputummengen bis 100. Leichte Gewichtszunahme. Diazo negativ. Klinische Diagnose: Azinös-nodöse Lungen-Tb.

Röntgenbefund 14. 7. 22: Eine kleinfaustgroße Kaverne links unterhalb der Klavikula Eine Kaverne von gleicher Größe im linken mittleren und im rechten mittleren Lungenfeld. Kleinere gut abgrenzbare Herde im rechten oberen Lungenfeld, Verschattung der linken Spitze. Röntgendiagnose: Cavernes muettes und produktive Lungen-Tb.

Epikrise: Die im Röntgenbild festgestellten Kavernen machten niemals klinisch wahrnehmbare Symptome.

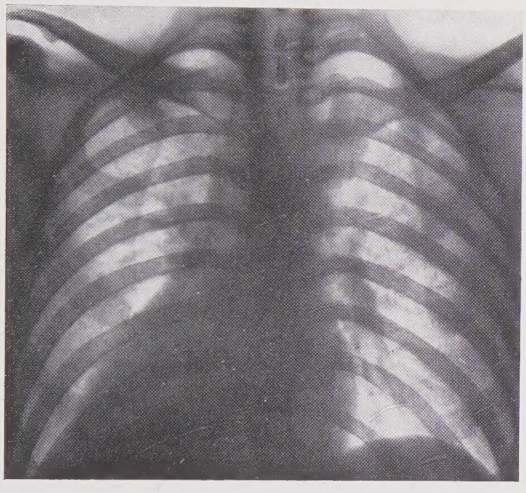

Abb. 7. Sig. 6196/21, 21 Jahre alt. Beide Lungenfelder übersät mit stecknadelkopfgroßen, scharf begrenzten Herden. Verdunkelung der rechten Spitze. Miliar-Tb., Bestätigung durch die Sektion.

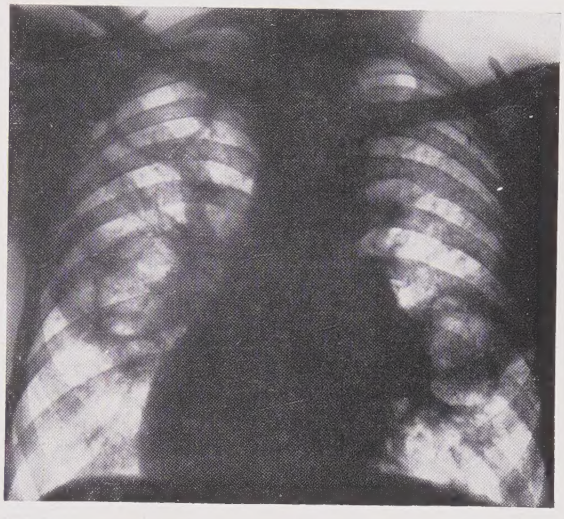

Abb. 8. Sig. 8288/22, 26 Jahre alt. Große, ziemlich scharf abgrenzbare Kavernen in beiden Lungenfeldern, die niemals klinische Symptome machten (Cavernes muettes). Produktive Herde im rechten oberen Lungenfeld.

b) Exsudative Formen.

Vorwiegend exsudative Formen fand ich 14.

Fall 33, Sig. 7307/24, 47 J. alt. Figuren 9a, 9b.

Anamnese: Keine Tb. in der Familie. Im Juni 1924 Husten, heftiges Stechen in der Magengegend. Auswurf, Müdigkeit, arbeitsunfähig. Am 21. 7. 24 Spitaleintritt mit der Diagnose Pneumonie des linken Unterlappens.

Lungenstatus und Verlauf: Thoraxform regelmäßig, epigastrischer Winkel sehr eng. ICR. eng. Vorn über der r. Lunge keine Dämpfung, Vesikuläratmen, hinten über der r. Spitze leichte Dämpfung, unbestimmtes Atmen. Hinten unten über der l. Lunge Dämpfung, gemischtes Atmen, fein- bis mittelblasige klingende Rg. Klinische Diagnose: Pneumonie des linken Unterlappens. Am 23. 7. 24 wurde die Röntgendiagnose Lungen-Tb. gestellt. Die klinische Untersuchung des Sputums ergibt Tuberkelbazillen positiv. Zunahme des Lungenprozesses. Kavernensymptome links unterhalb der Spina scapulae. Spitzeninfiltration rechts hinten, rauhes Atmen, klingende und nichtklingende Rg. Temperaturen zwischen 37 und 38,5°. Diazo positiv, Gewichtsabnahme. Sputummengen bis 100. Klinische Diagnose: Progressive exsudative Lungen-Tb., hauptsächlich der l. Lunge.

Röntgenbefund 23. 7. 24: Dichte Verschattung der l. Lunge, namentlich im Unter- und Mittellappen. Die Schattenherde sind unscharf begrenzt und fließen ineinander über. Das r. Lungenfeld ist frei. Beide Sinus frei, im r. Hilus verkalkte Herde. Röntgendiagnose: Exsudative Lungen-Tb. links.

Epikrise: Erst nachdem im Röntgenbilde der eindeutige Befund einer exsudativen Lungen-Tb. erhoben worden war, wurde die anfangs klinisch gestellte Diagnose: Pneumonie des linken Unterlappens richtiggestellt. Verlauf einer exsudativen Lungen-Tb.

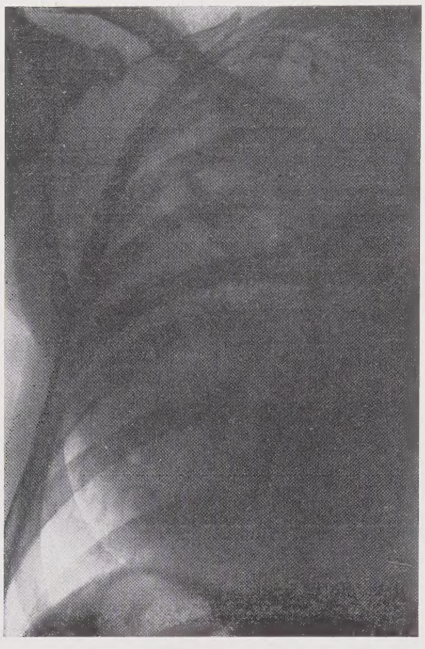

Abb. 9a. Sig. 7307/24, 47 Jahre alt. Diffuse, ineinander überfließende kleinere und größere Herde im ganzen linken Lungenfeld. Die Schattenbildungen gehen in den Herzschatten über.

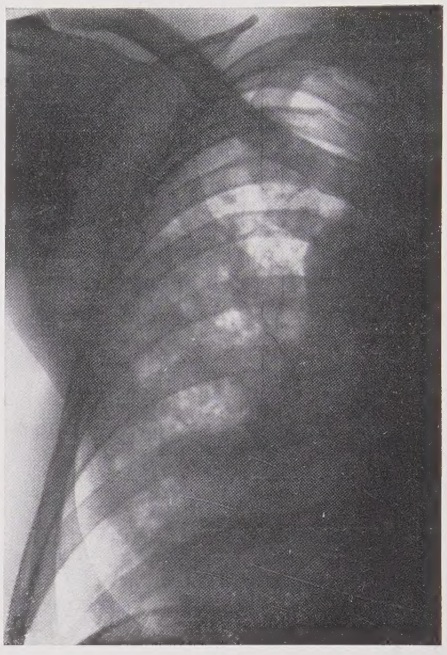

Abb. 9b. Sig. 7307/24. Aus der fleckigen Verschattung im Bilde 17a ist eine homogene Verschattung des ganzen linken Lungenfeldes geworden. Nur ein kleiner Teil im linken unteren Lungenfeld ist frei. Vorwiegend exsudative Form.

c) Indurative Form.

5mal stellte ich röntgenologisch die Diagnose: Vorwiegend indurativ-zirrhotische Form.

Beispiel: **Fall 24**, Sig. 4288/23, 33 J. alt. Figur 3, Testbild.

Anamnese: Schwere familiäre Tb.-Belastung. Seit 1908 ist der Pat. lungenkrank. Deswegen wiederholt Sanatoriumsaufenthalt. In der Zwischenzeit teilweise arbeitsfähig. Spitaleintritt 1. 12. 23.

Lungenstatus und Verlauf: Der Thorax ist kräftig und elastisch, der epigastrische Winkel 90°. Lungengrenze rechts vorn in der Höhe der 5. Rippe, hinten beidseits am 10. Thorakalwirbeldorn, die linke hintere Lungengrenze ist besser verschieblich als die rechte. Rechts vorn Dämpfung bis zur 4. Rippe, am stärksten über der Spitze, bis zum 2. ICR. rauhes Inspirium, gemischtes Exspirium, bis zur 4. Rippe Bronchialatmen, darunter rauhes Atmen. Über der ganzen rechten Lunge vorn mittel- bis feinblasige klingende Rg. Links vorn Dämpfung über der Spitze, über der ganzen linken Lunge rauhes Atmen, vereinzelt klingende feinblasige Rg. Hinten rechts Dämpfung bis 7. Thorakalwirbeldorn, rauhes Atmen über der Spitze, über der Spina scapulae Bronchialatmen, darunter gemischtes Atmen, feinblasige klingende Rg. über den oberen Partien. Links reicht die Dämpfung bis zum 3. Thorakalwirbeldorn, rauhes Inspirium und gemischtes Exspirium, unterhalb der Dämpfung rauhes Atmen. Gewichtszunahme. Temp. unter 37°, geringe Sputummengen. Tuberkelbazillen positiv. Klinische Diagnose: Beidseitige chronische, zur Induration neigende Lungen-Tb.

Röntgenbefund 4. 12. 23: Große glattwandige Kavernen im linken und rechten oberen Lungenfeld, Verkalkungsherde im r. oberen Lungenfeld, sowie in beiden Hili. Induration der rechten Spitze, keine frische Herde. Vereinzelte Kalkherde in beiden mittleren Lungenfeldern. Mittlere und untere Lungenfelder im übrigen hell. Die Trachea ist nach rechts verzogen. Röntgendiagnose: Indurativ-zirrhotische Tb. mit Kavernen.

Epikrise: Der 15jährige Verlauf, sowie der jetzige klinische und röntgenologische Befund sprechen für einen zur Induration neigenden tuberkulösen Lungenprozeß in beiden Oberlappen.

d) Mischformen.

Röntgenologisch diagnostizierte ich 2 Fälle als Mischformen, bei denen ich mich berechtigt fühle, auch klinisch Mischformen anzunehmen.

Beispiel: **Fall 41,** Sig. 1150/23, 40 J. alt. Figur 10.

Anamnese: 1920 wegen Lungen-Tb. auf der Klinik, nachher arbeitsfähig. Januar 1923 Atemnot, Nachtschweiße, Körpergewichtsabnahme. Spitaleintritt 1. 5. 23.

Lungenstatus und Verlauf: Die r. Thoraxhälfte ist oben stark retrahiert und dehnt sich bei der Atmung weniger stark aus als die linke. Der Thorax ist starr. Die Flanken sind ebenfalls eingezogen, rachitischer Rosenkranz. Vorne links Spitzendämpfung, verschärftes Vesikuläratmen. Vereinzelt Knacken und Schnurren. Rechts leichte Dämpfung bis zur 3. Rippe, Bronchialatmen mit amphorischem Beiklang, fein- bis mittelblasige, klingende Rg. Die linke Spitze hinten ist frei, Dämpfung vom 3. bis 6. Thorakalwirbeldorn, gemischtes Atmen, fein- bis mittelblasige klingende Rg. Rechts Dämpfung bis zum 6. Thorakalwirbeldorn, verschärftes vesikuläres Inspirium und bronchiales Exspirium, fein- bis mittelblasige klingende Rg., vereinzelt Schnurren. Unterhalb der Dämpfung nichtklingende, mittelblasige Rg. Lungengrenzen beidseits 11. Thorakalwirbeldorn, rechts 4 cm, links 3 cm verschieblich. Temp. meist unter 38°. Puls bis 120. Sputummengen bis 100. Tuberkelbazillen positiv. Ständige Gewichtszunahme. Klinische Diagnose: Chronische beidseitige Lungen-Tb. mit Kavernen.

Röntgenbefund 8. 5. 23: Intensive Verschattung der r. Spitze mit walnußgroßer Kaverne infraklavikulär. Kalkschatten im r. und l. Lungenfeld. Das Gefäßband ist nach rechts verzogen. Röntgendiagnose: Mischform (exsudative Tb., vorwiegend rechts auf der Basis einer zirrhotischen Tb., alte Lungenherde, namentlich im l. Lungenfeld).

Epikrise: Obschon die Temperaturen meist unter 38° sind, spricht der Verlauf für einen exsudativen Lungenprozeß auf der Basis einer früher vorwiegend produktiven Lungen-Tb.

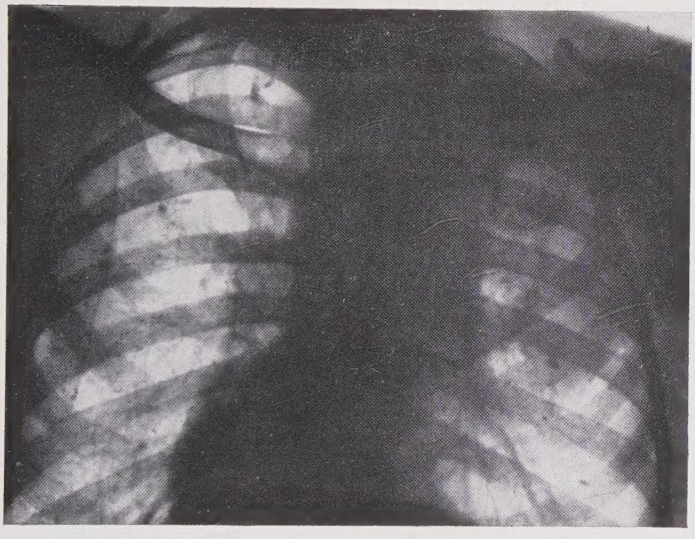

Abb. 10. Sig. 1150/23, 40 Jahre alt. Intensive Verschattung der rechten Spitze. Kaverne rechts infraklavikulär und im mittleren rechten Lungenfeld. In beiden Lungenfeldern alte verkalkte Herde. Gefäßband nach rechts verzogen. Mischform.

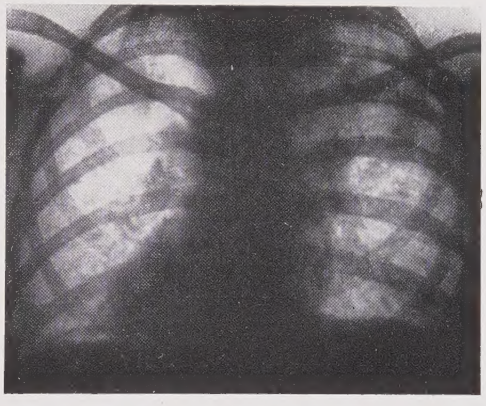

Abb. 11. Sig. 6408/21, 24 Jahre alt. Homogene Verschattung der rechten Spitze mit zentraler Aufhellung. In beiden Lungenfeldern zirkumskripte kleine Herde mit kaum sichtbarem Schattenhof. Miliare Aussaat nach kavernös - produktiver Spitzentuberkulose rechts Kontrollaufnahmen ergeben denselben Befund.

e) Atypische Fälle und Fehldiagnosen.

Zu dieser Gruppe zähle ich auch zwei Fälle, bei denen kein tuberkulöser Prozeß nachweisbar war. Die meisten Fälle (8) aber sind solche Fälle, bei denen das Röntgenbild für eine Mischform sprach, der klinische Befund aber eher für eine produktive Form. Ein Fall zeigt neben einer Spitzenkaverne Herde, wie man sie findet bei einer miliaren Tuberkulose.

Fall 52, Sig. 6408/21, 24 J. alt. Figur 11.

Anamnese: Keine Tb. in der Familie. Seit Anfang Juni 1921 Husten, Engigkeitsgefühl, Nachtschweiße, Müdigkeit und Appetitlosigkeit. Verdacht auf Gravidität und Lungen-Tb. Spitaleintritt 16. 11. 21.

Lungenstatus und Verlauf: Thorax flach und schmal, die Klavikulargruben sind beidseits eingesunken, rechts etwas mehr als links. Atemtypus kosto-abdominal. Dämpfung rechts vorn und bis zur 3. Rippe. Bronchialatmen mit amphorischem Beiklang, fein- bis mittelblasige, metallisch klingende Rg. Unterhalb der Dämpfung rauhes Atmen bis zur 4. Rippe, sowie mittelblasige, nichtklingende Rg. Über den untern Partien rechts, sowie über der linken Lunge verschärftes Vesikuläratmen. Rauhes

Atmen über der linken Spitze. Hinten rechts Dämpfung bis zur Spina scapulae. Bronchialatmen und klingende mittelblasige Rg. Unterhalb der Dämpfung rauhes Inspirium und gemischtes Exspirium. Über der linken Spitze hinten rauhes Inspirium und gemischtes Exspirium, darunter Vesikuläratmen. Bei einer späteren Lungenuntersuchung am 17. 12. 21 ziemlich zahlreiche, nur im Bereiche der Dämpfung nicht, ausgesprochene Rg. vom Charakter der Miliaris (Prof. Naegeli). Temp. schwanken zwischen 36 und 38,5°. Leichte Gewichtszunahme. Diazo öfters schwach positiv. Der Lungenbefund bleibt stationär. Tuberkelbazillen in den geringen Sputummengen positiv. Klinische Diagnose: Kavernöse Spitzen-Tb. rechts, miliare Aussaat in beiden Lungen.

Röntgenbefund vom 19. 11. 21: Verschattung der r. Spitze mit zentraler Aufhellung (Kaverne). Die übrigen Lungenfelder sind beiderseits übersät mit einer großen Menge kleiner, zirkumskripter Verschattungen. Beide Sinus frei. Röntgendiagnose: Kavernös-produktive Spitzen-Tb. rechts, miliare Aussaat über beiden Lungenfeldern. Kontrollaufnahmen vom 24. 1. 22 und 13. 3. 22 ergeben denselben Befund. Die einzelnen Herde haben an Größe zugenommen.

Epikrise: Der klinische Befund spricht für eine alte Spitzen-Tb., hauptsächlich der r. Spitze, und eine erneute Aussaat von miliaren Herden in beiden Lungen. Von seiten der übrigen Organe keine Zeichen für Miliar-Tb. (Kernig negativ, ständig subjektives Wohlbefinden.) Der Röntgenbefund entspricht dem einer Miliar-Tb. der Lungen. Mit großer Wahrscheinlichkeit handelt es sich um eine miliare Aussaat broncho-pneumonischer Herde über beiden Lungen im Anschluß an eine alte Spitzentuberkulose.

Bei diesen Fällen, wo ich röntgenologisch die Diagnose Mischform stellte, wird man besonders vorsichtig in der Prognosestellung sein müssen, für die ein späteres Vorwiegen des einen (produktiv) oder anderen (exsudativ) Prozesses den Ausschlag geben wird. Doch warne ich davor, bei einer exsudativen Tuberkulose die Prognose als absolut schlecht oder umgekehrt bei einer produktiven Tuberkulose als sicher günstig anzunehmen.

Zusammenfassung:

1. Im Röntgenbilde läßt sich in zirka 75% der Fälle mit Sicherheit der pathologisch-anatomische Charakter der Tuberkulose bestimmen.

2. Eine Trennung in vorwiegend produktive, indurativ-zirrhotische oder exsudative Formen läßt sich durchführen.

3. Eine große Zahl der Fälle aber sind Mischformen, die auch röntgenologisch erkannt werden können.

Literatur.

1. Aschoff: Zur Nomenklatur der Phthisen. M.m.W. 1922, Nr, 6. — 2. Aßmann: Röntgendiagnostik, klinische. Leipzig 1922. — 3. Bacmeister: Nomenklatur und Einteilung der Lungen-Tb. vom Standpunkt des Praktikers. D.m.W. 1918, H. 13. — 4. Bandelier und Roepke: Klinik der Tuberkulose, 1922. — 5. Brunner: Die chirurgische Behandlung der Lungentuberkulose nach den Erfahrungen der chirurgischen Universitätsklinik München. Tuberkulosebibliothek, Bd. 13. — 6. Duken: Die Besonderheiten der röntgenologischen Thoraxdiagnostik im Kindesalter als Grundlage für die Beurteilung der kindlichen Tuberkulosen. Jena 1924. — 7. Frieß: Bedeutung der Röntgenuntersuchung für die Diagnose und Prognose der beginnenden Lungentuberkulose. M.m.W. 1922, Nr. 7. — 8. Gräff und Küpferle: Die Lungenphthise, Ergebnis vergleichender röntgenologisch-anatomischer Untersuchungen. Berlin 1923. — 9. Harms: Entwicklungsstadien der Lungen-Tb. im Röntgenbild. Beitrag zur Klinik der Tb., Bd. 52. — 10. Harms: Zur Einteilung der Tuberkulose. Beiträge zur Klinik der Tb., Bd. 50. — 11. Kaestle: Untersuchung der Atmungsorgane. Schittenhelm, Lehrbuch der Röntgendiagnostik, 1925. — 12. Knoll und Baumann: Klinik und Röntgenbild der Lungentuberkulose. Klinik der Tuberkulose, Bd. 44. — 13. Jaksch-Wartenhorst: M.Kl. 1924, H. 41. — 14. Löwenstein: Handbuch der gesamten Tuberkulosetherapie, Bd. 1. — 15. Nicol: Entwicklung und Einteilung der Lungenphthise. Beiträge zur Klinik der Tb., Bd. 30, 1914. — 16. Romberg: Die Diagnose der Form der Lungentuberkulose. M.m.W. 1914, H. 34. — 17. Schinz, H. R.: Begutachtung der Lungentuberkulose auf Grund der Röntgenuntersuchung. Fortschr. d. Röntgenstr., H. 5, Bd. 28. — 18. Staub, Hans: Röntgendiagnose bei der mechanischen Therapie der Lungentuberkulose. Inaug.-Diss. Zürich. — 19. Staub-Oetiker: Die Bedeutung der Röntgenstrahlen für die Diagnose der Lungentuberkulose. Schweiz. m. W. 1921, H. 42. — 20. Turban: Zschr. f. Tb., 40/6, S. 404. — 21. Ulrici: Klinische Einteilung der Lungentuberkulose nach den anatomischen Grundprozessen. Beiträge zur Klinik der Tb., Bd. 51. — 22. Ziegler: Zur Frage der qualitativen Diagnose und Einteilung der Lungentuberkulose. Beiträge zur Klinik der Tb., Bd. 60, H. 5.